麦粒腫と霰粒腫

澤　　充
（公財）日本アイバンク協会　理事長
日本大学名誉教授

麦粒腫と霰粒腫は眼瞼に生じる頻度の高い腫瘤性病変です。

麦粒腫

麦粒腫は睫毛嚢や眼瞼（まぶた）にある分泌腺（マイボーム腺など）の急性化膿性炎症です（この場合は外麦粒腫と呼ぶことがあります）。眼瞼の一部に発赤（充血）、腫瘤、圧痛を生じ、小児などでは眼瞼全体の腫脹が強くなり炎症病巣がはっきりしないことがありますが、圧迫すると違和感、痛みを生じます。

上眼瞼は内部に瞼板と呼ばれる紡錘形板状の組織があります。この瞼板内には瞼板腺があり、この部位に急性化膿性炎症を生じる場合を内麦粒腫（図 1）と呼ぶことがあります。内麦粒腫は外麦粒腫よりも疼痛が強いことが多いです。

治療は抗菌薬の内服（数日）と抗菌眼軟膏の塗布が適応になります。軽度であれば抗菌眼軟膏のみでの治療も選択されます。抗菌薬の内服により麦粒腫内の膿が自然排膿されることがありますが、治癒に向かっての経過と考えてよいです。麦粒腫の部分を積極的に切開、排膿する治療法も選択されることがありますが原則として薬物療法が主体です。

麦粒腫が頻回に生じる場合は化膿性炎症を生じ易い糖尿病などがある場合があります。

麦粒腫は「ものもらい」と俗称されることが多いですが地域によっては数種類の俗称があります。

霰粒腫

霰粒腫の主体は瞼板の中に生じる慢性肉芽性炎症で、瞼板腺梗塞の結果として腺内部に貯留した物質が刺激となりその周囲に慢性肉芽性炎症を生じたものと考えられています（図 2）。瞼板のある部位以外に眼瞼内にある分泌腺でも同様の機序で生じます。症状としては慢性に経過するためにある時、眼瞼の一部に球状のコリコリとした痛みを伴わないシコリとして自覚されることが多いです。シコリの表面は平滑で眼瞼皮膚との癒着がありません。場合によっては化膿性炎症による肉芽腫瘤であるために腫瘤の周囲に炎症所見（発赤、圧迫による鈍痛など）が生じることがあります（図 3）。また、急性に増悪して皮膚、結膜面に腫瘤内貯留物が出てきたり、ポリープ（タケノコ状）に突出する例もあります。

治療は霰粒腫による視力低下などの問題がないので自然に吸収されるのを待つのがよいのですが、長期にわたることがあります。腫瘤周囲に炎症がみられるときは麦粒腫での薬

提供：岩崎　隆 先生

図１　麦粒腫（内麦粒腫）

提供：庄司　純 先生

図２　霰粒腫

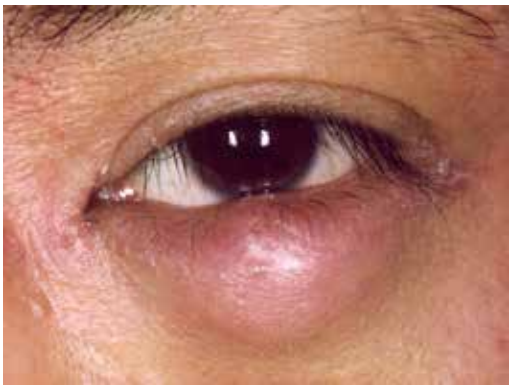

提供：庄司　純 先生

図３　炎症性霰粒腫

物療法に準じて経過観察をします。

腫瘤は一度、気になると鬱陶しいということで外科的に切除する場合もあります。ただし、切開、切除する場合、霰粒腫の腫瘤の摘出または内壁面の掻破が必要です。腫瘤は１個と思われても内部が２、３に分かれている（分葉）例も多く、取り残すこともあります。また、眼瞼組織はルースであること、出血は圧迫して止血するのみであるため手術後眼瞼の皮下出血が広く生じることがあります。術後、同一部位に霰粒腫が再発する場合、特に中年の女性の場合は脂腺癌などとの鑑別が必要になります。