飛蚊症

長岡　泰司　日本大学医学部眼科診療教授
横田　陽匡　日本大学医学部眼科准教授
澤　　充　(公財)日本アイバンク協会・日本大学名誉教授

飛蚊症は視野に浮遊する点状の細かいものや、線維状およびリング状のものがみえる症状の総称です。

1. 病態

生理的飛蚊症（非病的飛蚊症）と病的飛蚊症とに分けられます。

1）生理的飛蚊症

眼球内には網膜、水晶体で囲まれるスペースに硝子体と呼ばれる透明なヒアルロン酸（水成分を多く保持することができます）を主体にしたゲル状（水あめ状）の物質が存在します。この硝子体は眼底の視神経乳頭（図1：眼球断面図参照）（網膜神経線維が集まって脳内の視中枢（大脳の後頭部にあります）に出てゆく円形の部分）の縁と網膜の周辺の部分で癒着構造をしていますが、そのほかの網膜面とは接触した状態です。この硝子体は30歳代ごろまでは均質な構造をしていますが、加齢とともに液化してゲル状からゾル状

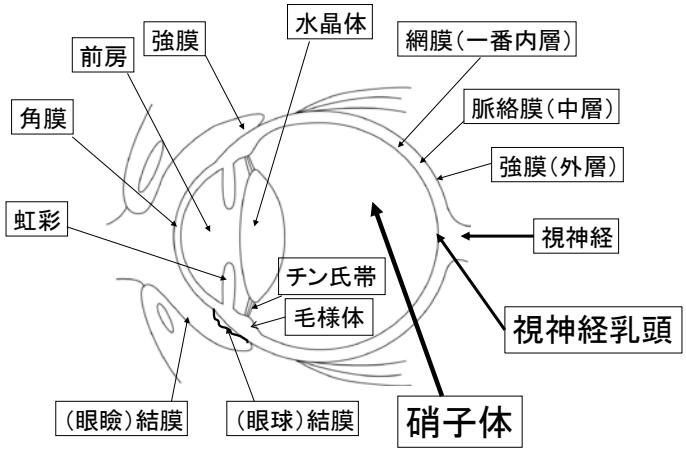

図１　眼球断面図

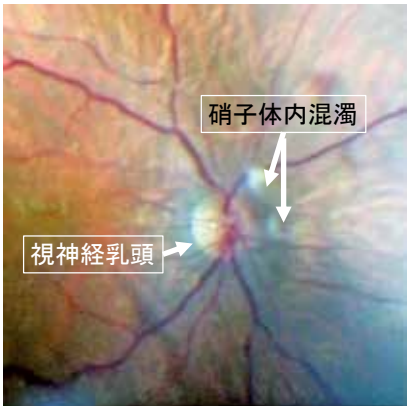

図２　硝子体の浮遊物
（手術用顕微鏡による画像）



図３　乳頭縁から剝離した縦長楕円形の白色の薄膜
（細隙灯顕微鏡所見）

に少しずつ変化します。すなわち、構成しているヒアルロン酸の構造が不均一になります。この結果、硝子体内に微細な点状または線維状の浮遊物（図２）が生じ、これが視野の中にみえます。これらの変化は近視眼では30歳以前の比較的若い時期からみられる例があります。また、硝子体は網膜面とは緩やかな接触ですが視神経乳頭の辺縁とは強固な癒着をしているため、この視神経乳頭辺縁部から硝子体が剝離することが生じます。この場合、剝離はちょうど視神経乳頭辺縁の形状の円形の膜となることがあります。眼底検査では Weiß ring（ヴァイス リング）という輪状の変化（図３）がみられ、後部硝子体膜剝離という状態と密接な関係があります。自覚症状としては先の線維状などの浮遊物ではなく円形の浮遊物として自覚されます。

2）　病的飛蚊症

眼底出血および眼底出血を伴う網膜剝離が主な原因です。

網膜剝離では網膜の一部に裂孔（裂隙）が

生じ、液化硝子体などが網膜下液となって網膜神経層と網膜色素層との間に貯留し、結果として網膜剝離とそれに伴う視野欠損を生じます（アイバンクジャーナル 23-1 参照）。この裂孔形成の際に網膜血管の断裂を生じ、そこから漏出した血液成分が硝子体内に散乱することで黒い浮遊物を自覚する状態（飛蚊症）を生じます。網膜剝離以外に網膜新生血管の破綻（網膜静脈閉塞や糖尿病網膜症など）による出血によっても視力低下と飛蚊症を自覚することが多いです。

2. 鑑別と治療

生理的飛蚊症は飛蚊症の程度も軽度で曇天の空をみたり、白色背景の場合に気になることが多いですが、時にはあまり自覚しないこともあります。ヴァイス リングや線状の飛蚊症の場合は見ようとする視野の中央にあることがあり、気になることが多くあります。生理的飛蚊症の場合も病的飛蚊症ではないことを眼科専門医で散瞳しての検査を受けていただくのが良いです。生理的飛蚊症であると確定した場合は定期的な眼科受診は不要ですが、飛蚊症が急に増えたような状態になったら眼科検査を受けることが勧められます。

病的飛蚊症は飛蚊症の中でも数パーセント程度ですが、原因としては眼底出血や網膜剝離ですので早期発見、早期治療が重要です。急に飛蚊症を自覚した、飛蚊症症状が増悪したなどの場合は眼科専門医の診察を速やかに受けることが重要です。